Narkotyki jako przyczyna odmy śródpiersiowej

Pneumomediastinum as a result amphetamin administration

Małgorzata Tomczak, Krzysztof Twardosz, Hanna Szelerska-Twardosz

Wielkopolskie Centrum Chorób Płuc i Gruźlicy w Poznaniu Oddział P-3
Ordynator Oddziału Dr n.med. H. Szelerska – Twardosz

Summary: Two cases of pneumomediastinum were presented. Diagnosis was confirmed by plain chest X – ray and CT examination of the chest. None remarkable abnormality was found in a lung parenchyma or any other organs. Therefore the authors conclude that the direct cause of pneumomediastinum was psychostimulants administration – amphetamin. Typical treatment was successful.

Pneumonol. Alergol. Pol. 2005, 73, 76:78

Key words: Pneumomediastinum, drug abuse, barotrauma

Wstęp

Odma śródpiersiowa jest określana jako patologiczne nagromadzenie się powietrza w obrębie śródpiersia. Izolowana odma śródpiersiowa nie jest poważnym powikłaniem, jednak jej obecność powinna zawsze wzbudzić podejrzenie i nakłonić klinicystę do poszukiwania jej przyczyn.

Powietrze może przedostać się do śródpiersia z górnych i dolnych dróg oddechowych, z przewodu pokarmowego, jak również z miąższu płucnego. Aby powietrze nagromadziło się w śródpiersiu, musi dojść do przerwania ciągłości naczyń lub oskrzeli.

Najczęstszą przyczyną odmy śródpiersia są urazy w obrębie głowy i szyi, w obrębie samego śródpiersia, a także – jamy brzusznej oraz miąższu płucnego. Stosunkowo częstą przyczyną urazu są procedury stomatologiczne, operacja gruczołu tarczowego, migdałków, mediastinoskopia, trepanobiopsja szpiku z mostka lub biopsja nerki. Odma może powstać także w wyniku prowadzenia oddechu kontrolowanego.

Odma śródpiersia może towarzyszyć ropniowi płuca, gruźlicy, rozedmie, ARDS, astmie oskrzelowej, ciału obcemu w drogach oddechowych, chorobom krtani, kaszlowi, intensywnym wymiotom, wysiłkowi przy oddawaniu stolca. Do rzadkich przyczyn należą choroba kesonowa, drgawki, kwasica metaboliczna w cukrzycy, jadłowstręt psychiczny, zażywanie środków psychostymulujących i odurzających (1, 4, 6).

Stosunkowo częstą przyczyną odmy śródpiersiowej jest uszkodzenie miąższu płuca, w mechanizmie zwiększenia ciśnienia, czyli barotraumy.

W pracy przedstawiono dwa przypadki odmy śródpiersiowej, którą rozpoznano u młodych chorych, bez wcześniejszych objawów choroby płuc, u których zaobserwowano ścisły związek między zażyciem narkotyków a wystąpieniem objawów choroby.

Przypadek 1.

Chory SJ lat 24 został przyjęty z powodu bólu w klatce piersiowej, duszności oraz obrzęku okolicy nadobojczykowej, które pojawiły się 4 dni przed przyjęciem. Standardowe badanie radiologiczne klatki piersiowej (Ryc. 1) i badanie tomografii komputerowej (TK) wykazały objawy odmy śródpiersia. W wywiadach chory podawał, że zażył amfetaminę, krótko przed wystąpieniem objawów choroby. Nie doszukano się żadnej innej możliwej przyczyny, która odpowiedzialna byłaby za wystąpienie odmy śródpiersia. Chory miał prawidłowe ciśnienie tętnicze krwi (110/60 mm Hg)

W badaniach laboratoryjnych nie stwierdzono odchyleń od normy – Hb 14,8 g/dl; Erytrocyty – 4,8 T/l; Ht – 42,2%; Leukocyty – 4,5 G/l; Płytki – 217 G/l, pH – 7,38; pCO2 – 47,0 mmHg; pO2 – 66,6 mmHg; HCO3 – 27,5 mmol/l; O2sat – 92,5%.

Chory leczony był zachowawczo z powodzeniem. W badaniach kontrolnych w obrazach RTG i TK klatki piersiowej widoczne było ustąpienie odmy śródpiersiowej (Ryc.2).

Przypadek 2

Pacjent WD lat 20 przywieziony przez Pogotowie Ratunkowe z powodu duszności, obrzęku twarzy i szyi, uczucia „przeszkody w gardle". Chory ściśle wiązał wystąpienie objawów z zażyciem amfetaminy. Wywiad nie wskazywał na żadną inną istotną przyczynę, która mogłaby powodować objawy

Ryc.1. Przyp.1. Obraz rtg klatki piersiowej przy przyjęciu. Poszerzony cień śródpiersia. Widoczny rąbek powietrza przy jego zarysie.
Fig.1. Case 1. Chest X-ray at admission. Widened mediastinum with visiable air rim around.

Ryc.2. Przyp. 1. Obraz rtg klatki piersiowej po leczeniu – prawidłowy.
Fig.2. Cast 1. Chest X-ray after treatment. Normal picture of the chest.

Ryc.3. Przyp. 2. Obraz rtg klatki piersiowej przy przyjęciu. Wyraźnie poszerzony cień śródpiersia z widocznym rąbkiem powietrza.
Fig. 3. Case 2. Chest x-ray at admission. Widened mediastinum with linear lucencies in the mediastinum – pneumomediastinum.

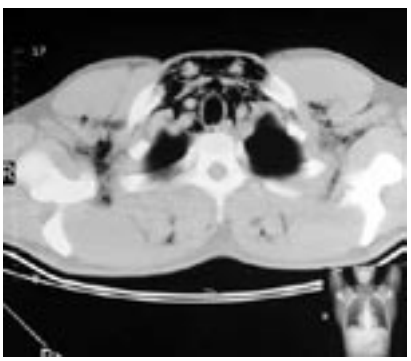

Ryc. 4. Przyp. 2. Obraz TK na poziomie górnego śródpiersia. Nagromadzenie powietrza w śródpiersiu.
Fig. 4. Case 2. HRCT scan at the upper mediastinum level. Air collection in the upper mediastinum.

odmy śrópiersia. Rozpoznanie potwierdzono badaniem radiologicznym klatki piersiowej (Ryc. 3) i badaniem TK (Ryc. 4). Chory miał prawidłowe ciśnienie tętnicze krwi (110/60 mmHg).

W badaniach laboratoryjnych nie stwierdzono odchyleń od normy: Hb 14,7 g/dl; Erytrocyty – 4,70 T/l; Ht – 42,1%; Leukocyty – 15,1 G/l; Płytki – 307 G/l, pH – 7,50; pCO2 – 23,8 mmHg; pO2 – 95,9 mmHg; HCO3 – 18,8 mmol/l; O2sat – 97,9%.

Chory leczony był typowo, w sposób zachowawczy. Kontrolne badanie RTG nie wykazało odchyleń od normy. Kontrolne badanie TK, przeprowadzone po trzech tygodniach od zwolnienia chorego do domu, wykazało częściową resorpcję zmian.

Omówienie

Najczęstszymi objawami klinicznymi odmy śródpiersia są w kolejności występowania: ból w klatce piersiowej i ból szyi, duszność, rozedma podskórna, kaszel, zaburzenia połykania.

Czasem towarzyszy im odma opłucnowa, gorączka, leukocytoza oraz sinica. W około 50% osłuchowo słyszalne są trzeszczenia w lewej okolicy przymostkowej – „mediastinal crunch".

Chorzy przedstawiani przez nas zgłaszali: ból w klatce piersiowej, duszność oraz stwierdzano u nich rozedmę podskórną w okolicy nadobojczykowej.

Rozpoznanie ustalono na podstawie standardowego badania radiograficznego klatki piersiowej, w projekcji przednio – tylnej i bocznej. Czułość tak przeprowadzonego badania określa się prawie na 100%. Dla potwierdzania rozpoznania zalecane jest wykonanie badania TK przy czym niektórzy uważają, że badanie to nie zawsze jest konieczne.

Na podstawie przedstawianych przez nas dwóch przypadków wydaje się, że wykonanie badania TK jest bardzo pomocne, szczególnie przy monitorowaniu leczenia chorego.

Zażywanie środków psychostymulujących jest rozpowszechnione szczególnie w środowisku ludzi młodych. W piśmiennictwie od kilkunastu lat prezentowane są pojedyncze przypadki odmy śródpiersia po nawet niedużych dawkach środków psychostymulujących. Opisywano odmę śródpiersia po zażyciu ekstazy, po paleniu marihuany, inhalacji kokainy, po iniekcji narkotyków do naczyń szyjnych, po zażyciu amfetaminy (1, 2, 3, 5, 7, 8). Zwraca się uwagę na to, że zażywanie, nawet sporadyczne, środków odurzających, rzadko jest izolowaną przyczyną wystąpienia takiego powikłania jak odma śródpiersiowa.

W prezentowanych przez nas przypadkach przyczynę choroby ustalono dzięki dokładnie przeprowadzonemu badaniu klinicznemu. Pozwoliło to na podjęcie szybkiego, właściwego leczenia.

W dalszym ciągu nie wiadomo w jakim mechanizmie powstaje odma śródpiersiowa u zażywających narkotyki. Czy zasadniczą przyczyną jest zwyżka ciśnienia tętniczego krwi na skutek wyrzutu katecholamin, czy może zwiększona częstość i głębokość oddechów, czy też w sposób patologiczny stymulowany wysiłek fizyczny w nieprzystosowanym organizmie?

Wniosek

Stwierdzenie odmy śródpiersia, szczególnie u ludzi młodych, bez uchwytnej choroby miąższu płucnego zawsze wymaga wykluczenia zażywanie środków psychostymulujących, jako możliwego czynnika sprawczego,.

Piśmiennictwo

1. Filosso PL; Arslanian A; Ruffini E; Mancuso M. Bilateral pneumothorax, pneumonia, and pneumomediastinum after injection of a hard drug into the neck. J Thorac Cardiovasc Surg 2002; 124:1233-4

2. Hazouard E; i wsp. Pneumorachis and pneumomediastinum caused by repeated Muller's maneuvers: complications of marijuana smoking. Ann Emerg Med 2001; 38:694-7

3. Janes SM; Ind PW; Jackson J. Images in thorax. Crack inhalation induced pneumomediastinum. Thorax 2004; 59:360

4. Mazur S; Hitchcock T. Spontaneous pneumomediastinum, pneumothorax and ecstasy abuse. Emerg Med (Fremantle) 2001; 13:121-3

5. Mengiardi B; Studler U. Pneumomediastinum after cocaine administration. Schweiz Rundsch Med Prax 2001; 90: 1361-3

6. Quin GI; McCarthy GM; Harries DK. Spontaneous pneumomediastinum and ecstasy abuse. J Accid Emerg Med 1999; 16:382

7. Rejali D; Glen P; Odom N. Pneumomediastinum following Ecstasy (methylenedioxymetamphetamine, MDMA) ingestion in two people at the same 'rave'. J Laryngol Otol 2002; 116:75-6

8. Ryan J; Banerjee A; Bong A. Pneumomediastinum in association with MDMA ingestion. J Emerg Med 2001; 20: 305-6

Wpłynęła: 14.03.2005 r.
Adres: Wielkopolskie Centrum Chorób Płuc i Gruźlicy, Oddział Pulmonoloiczny III
Ul. Szamarzewskiego 62, 60-569 Poznań